



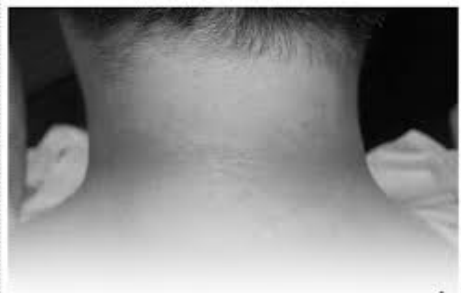# รอยขาวตามผิวหนัง... โรคธรรมดาที่ไม่ธรรมดา

เท่าความจากสกุลไทยฉบับที่ 3051 ที่เราได้พูดคุยกันถึงเรื่องรอยดำต่างๆ ในฉบับนี้เราจะพูดคุยกันถึงรอยขาวตามผิวหนัง แม้ว่าจะไม่อันตรายหรือก่อให้เกิดปัญหาถึงแก่ชีวิต แต่ก็สร้างความไม่สวยงามแก่ผู้ที่พบได้ โดยเฉพาะอย่างยิ่งในคนที่ผิวสีคล้ำเช่นผิวคนไทยอย่างเราๆ หลายครั้งที่ผู้ป่วยมาปรึกษาด้วยรอยขาวบนใบหน้าหรือตามร่างกาย คำถามยอดฮิตที่ผู้ป่วยมักถามได้แก่ **“ผม/ดิฉันเป็นโรคต่างขาวหรือไม่”** ดังนั้นรอยขาวแรกที่เรารู้จักกันในวันนี้คือ โรคต่างขาว

โรคต่างขาวคือโรคที่เกิดจากการที่เซลล์สร้างเม็ดสีถูกทำลายโดยเซลล์เม็ดเลือดขาวของร่างกาย ตามปกติแล้วเซลล์เม็ดเลือดขาวจะมีหน้าที่กำจัดสิ่งแปลกปลอม เช่นเชื้อโรค สารพิษ แต่ด้วยเหตุผลบางประการที่ยังไม่ทราบแน่ชัด เซลล์เม็ดเลือดขาวเหล่านี้มองเห็นเซลล์เม็ดสีเป็นของแปลกปลอม จึงทำการกำจัดเซลล์เม็ดสีซึ่งอยู่ที่ผิวหนัง ทำให้ผิวหนังกลายเป็นสีขาว นอกจากนี้ยังมีหลักฐานว่าในรอยโรคต่างขาวบางชนิดจะมีความผิดปกติของระบบสารสื่อประสาทบางอย่าง ทำให้เกิดอนุมูลอิสระเพิ่มขึ้นในผิวหนัง อนุมูลอิสระที่เกิดขึ้นจะทำให้เซลล์เม็ดสีถูกทำลายส่งผลให้ผิวหนังกลายเป็นสีขาวได้เช่นกัน สำหรับอายุที่เริ่มเป็น พบว่าผู้ป่วยโรคต่างขาวจะเริ่มมีผิวสีขาวตั้งแต่อายุเพียงไม่กี่ปี หรืออาจจะเริ่มเป็นตอนอายุ 60 กว่าก็ได้ โดยมากจะไม่มีอาการ ลักษณะรอยขาวจะเป็นสีขาวเหมือนขอสค์ อยู่บริเวณใบหน้า โดยเฉพาะรอบตา รอบจมูก รอบปาก หลังหู รักแร้ คอ มือ เท้า มักเป็นสองข้างของร่างกาย แต่บางรายอาจเป็นเฉพาะซีกใดซีกหนึ่งของร่างกาย โรคต่างขาวอาจพบได้ในคนครอบครัวเดียวกัน ดังนั้นปัจจัยด้านพันธุกรรมอาจมีส่วนเกี่ยวข้องกับการเกิดโรค พบว่าร้อยละ 10-20 ของผู้ที่ เป็นโรคต่างขาวจะพบความผิดปกติของต่อมธัยรอยด์ร่วมด้วย โรคต่างขาวไม่ใช่โรคติดต่อ ดังนั้นจึงเป็นโรคที่ไม่ติดต่อทางการสัมผัสอย่างที่เราหลายคนเข้าใจผิด การรักษาที่นิยมได้แก่การใช้ยา อย่างไรก็ตามการใช้ยาเพียงอย่างเดียวอาจไม่สามารถทำให้โรคดีขึ้นได้ ในปัจจุบันการรักษาต่างขาวที่จัดเป็นการรักษาหลักได้แก่การฉายแสง แต่มีข้อจำกัดที่ไม่สามารถหาสถานที่ฉายแสงได้ง่าย และต้องทำการฉายแสงหลายครั้ง แสงที่ใช้รักษาได้แก่แสงอัลตราไวโอเลตชนิดบีหรือซีซึ่งมีผลข้างเคียงน้อย ไม่เหมือนการฉายรังสีเหมือนรักษาโรคมะเร็ง ผู้ที่เป็นโรคต่างขาวมักจะได้รับคำตอบจากแพทย์ว่าเป็นโรคที่ไม่หาย แต่ในความเป็นจริงแล้วสามารถทำให้รอยขาวหายได้หากได้รับการรักษาที่ถูกต้องและเริ่มทำการรักษาเร็ว สำหรับการรักษาวิธีซึ่งจัดเป็นการรักษาที่ได้

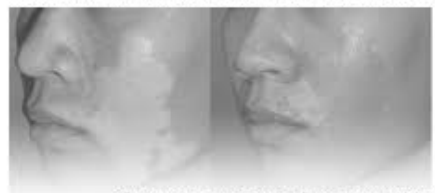
ผลดี ได้แก่การปลูกถ่ายเซลล์เม็ดสี ซึ่งเป็นวิธีที่เหมาะสมสำหรับโรคต่างขาวที่ไม่มีการลุกลามแล้ว หลักการรักษาโดยการปลูกเซลล์ได้แก่ การนำผิวหนังบริเวณที่มีสีปกติมาทำการสกัดเฉพาะเซลล์เม็ดสี และปลูกลงไปบนผิวหนังบริเวณสีขาว วิธีนี้มีข้อจำกัดอีกเช่นกัน เนื่องจากต้องอาศัยเทคนิคทางห้องปฏิบัติการในการสกัดเซลล์เม็ดสีซึ่งทำได้เพียงไม่กี่ที่ในประเทศไทย

รอยขาวอีกชนิดที่พบได้บ่อย ได้แก่รอยขาวที่เกิดตามหลังการอักเสบและการบาดเจ็บของผิวหนัง อย่างที่ทราบกันดีเมื่อผิวหนังมีการอักเสบหรือได้รับบาดเจ็บมักจะหายด้วยรอยดำ แต่ในกรณีที่มีการอักเสบหรือบาดเจ็บมาจากเซลล์เม็ดสีถูกทำลาย จะทำให้เห็นเป็นรอยขาวได้แทน ตัวอย่างที่พบได้บ่อย เช่น ผิวถูกไฟไหม้ น้ำร้อนลวก ในปัจจุบันมีการทำหัตถการเลเซอร์มากขึ้น ผู้ป่วยบางรายจะมีผิวเป็นรอยต่างสีขาวได้ภายหลังทำเลเซอร์ โดยเฉพาะเลเซอร์ที่ใช้รักษารอยดำ ทั้งนี้เกิดจากพลังงานเลเซอร์ที่ไปทำลายรอยโรคสีดำอาจจะไปทำลายเซลล์เม็ดสีปกติบริเวณข้างเคียง ทำให้เกิดเป็นรอยขาว อย่างไรก็ตามรอยขาวที่เกิดภายหลังการทำเลเซอร์มักจะค่อยๆ หายไปได้เอง แต่ในบางกรณีอาจเป็นถาวรได้ การรักษาที่สำคัญได้แก่การหยุดการอักเสบและการบาดเจ็บของผิว การใช้อาหารเสริมเม็ดสี และการใช้แสงเพื่อกระตุ้นให้เม็ดสีกลับมา หากไม่ได้ผลสามารถทำการรักษาโดยการปลูกถ่ายเซลล์สีผิวอีกเช่นกัน



เกลื้อน

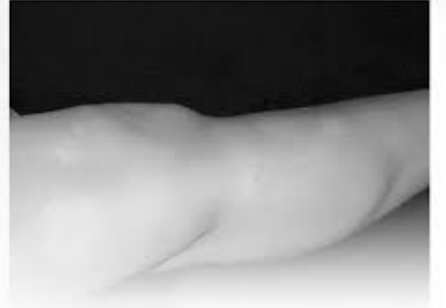**โรคเกลื้อน** จัดเป็นโรคที่มีผิวหนังสีขาวอีกโรคที่พบได้บ่อย โดยเฉพาะในผู้ที่มีเหงื่อออกมากและอยู่ในที่ร้อนชื้น รอยโรคมักจะเป็นปื้นสีขาวลง หรืออาจพบเป็นสีน้ำตาลอ่อน มักอยู่บริเวณ คอ แขน หน้าอก และหลัง อาจมีอาการคันร่วมด้วยได้ โรคเกลื้อนเกิดจากการติดเชื้อยีสต์ที่บริเวณผิวหนังชั้นตื้น การที่ผิวหนังในโรคเกลื้อนมีสีจางลงเนื่องจากเชื้อยีสต์ที่ผิวหนังหลังสารบางชนิดที่มีฤทธิ์ยับยั้งการสร้างเม็ดสี การรักษาได้แก่การใช้ยาที่มีฤทธิ์ ด้านเชื้อโรคที่เป็นสาเหตุ ผิวสีขาวจะค่อยๆ ดีขึ้นใน 2-3 เดือน



โรคต่างขาวและเกลื้อนที่ทำการรักษาโดยการปลูกถ่ายเซลล์เม็ดสี

เมื่อกล่าวถึงเกลื้อน เราจะเคยได้ยินอีกภาวะหนึ่งที่มีชื่อคล้ายกัน ได้แก่**เกลื้อนน้ำนม** ซึ่งเป็นโรคที่แตกต่างจากเกลื้อนโดยสิ้นเชิง เกลื้อนน้ำนมเป็นโรคที่พบได้บ่อยในเด็ก มักพบเป็นรอยขาวจางๆ บริเวณใบหน้า และบริเวณแขน พบเกลื้อนน้ำนมได้บ่อยในผู้ที่มีผิวคล้ำ และผู้ที่เป็นภูมิแพ้ เช่น ภูมิแพ้ผิวหนัง และแพ้อากาศ สามารถรักษาได้โดยการฉายแสง รวมทั้งการหลีกเลี่ยงแสงแดด

รอยขาวอีกชนิดที่พบได้บ่อยโดยเฉพาะในผู้สูงอายุได้แก่ **กระขาว** กระขาวนี้เกิดขึ้นจากการที่ผิวหนังสัมผัสแสงแดดเป็นระยะเวลาานาน ผิวหนังจะมีลักษณะเป็นจุดหรือเป็นปื้นเล็กๆ สีขาว มักพบบริเวณที่สัมผัสแสงแดด เช่น แขนด้านนอก และคอ โรคกระขาวไม่อันตราย แต่อาจทำให้แลดูไม่สวยงาม สามารถรักษาโดยการทำเลเซอร์ และการทายาบางชนิด



โรคกระขาวชนิดที่พบได้บ่อยในผู้สูงอายุ

ยังมีรอยขาวอีกชนิดที่พบได้ไม่บ่อย แต่อันตราย คือ **โรคมะเร็งชนิดดิมิทริฟิม่าของผิวหนัง** โรคนี้พบได้ในทุกเพศทุกวัย และมักพบได้บ่อยในผู้ที่มีผิวคล้ำเช่นในผิวคนไทย อาการเริ่มของโรคนี้จะเป็นปื้นสีขาวๆ ตามบริเวณลำตัวและแขนขา หากปล่อยไว้จะกลายเป็นปื้นแดงมีขุยและกลายเป็นก้อนได้ ภายหลัง การวินิจฉัยต้องอาศัยการตรวจชิ้นเนื้อ การรักษา มะเร็งผิวหนังชนิดนี้ขึ้นกับว่าตัวโรคอยู่ในระยะใด หากตัวโรคอยู่ในระยะแรกเริ่มสามารถรักษาโดยการทายาและฉายแสง หากตัวโรคลุกลาม อาจต้องได้รับยาเคมีบำบัด

จากที่กล่าวข้างต้น จะเห็นว่าโรคที่มีลักษณะขาวส่วนมากไม่ก่อให้เกิดอันตรายต่อชีวิตและสุขภาพ แต่ก็จะทำให้เกิดความไม่สวยงามและไม่มั่นใจ อย่างไรก็ตามรอยขาวบางชนิดอาจเป็นตัวบ่งชี้ถึงโรคบางอย่างในร่างกายได้ รวมทั้งอาจเป็นอาการเริ่มของโรคมะเร็งผิวหนังบางชนิดได้ ดังนั้นหากไม่แน่ใจจึงควรปรึกษาแพทย์เฉพาะทางผิวหนังเพื่อทำการตรวจวินิจฉัย และรับการรักษาที่ถูกต้องก่อนที่โรคจะลุกลามและเป็นมากขึ้น ในฉบับหน้าเราจะพูดคุยกันเรื่องโรคของเส้นผมและหนังศีรษะรวมทั้งโรคมะเร็ง หากท่านผู้อ่านท่านใดกำลังมีปัญหาดังกล่าว ผนาง หรือคันหนังศีรษะต้องอย่าพลาดติดต่อไปครับ แล้วพบกันใหม่ฉบับหน้าครับ

สอบถามรายละเอียดเพิ่มเติมได้ที่  
**โครงการสายด่วนสุขภาพผิว**  
**เอส อี ซี คลินิก**  
Hotline : 02-512-0450, 087-909-9988